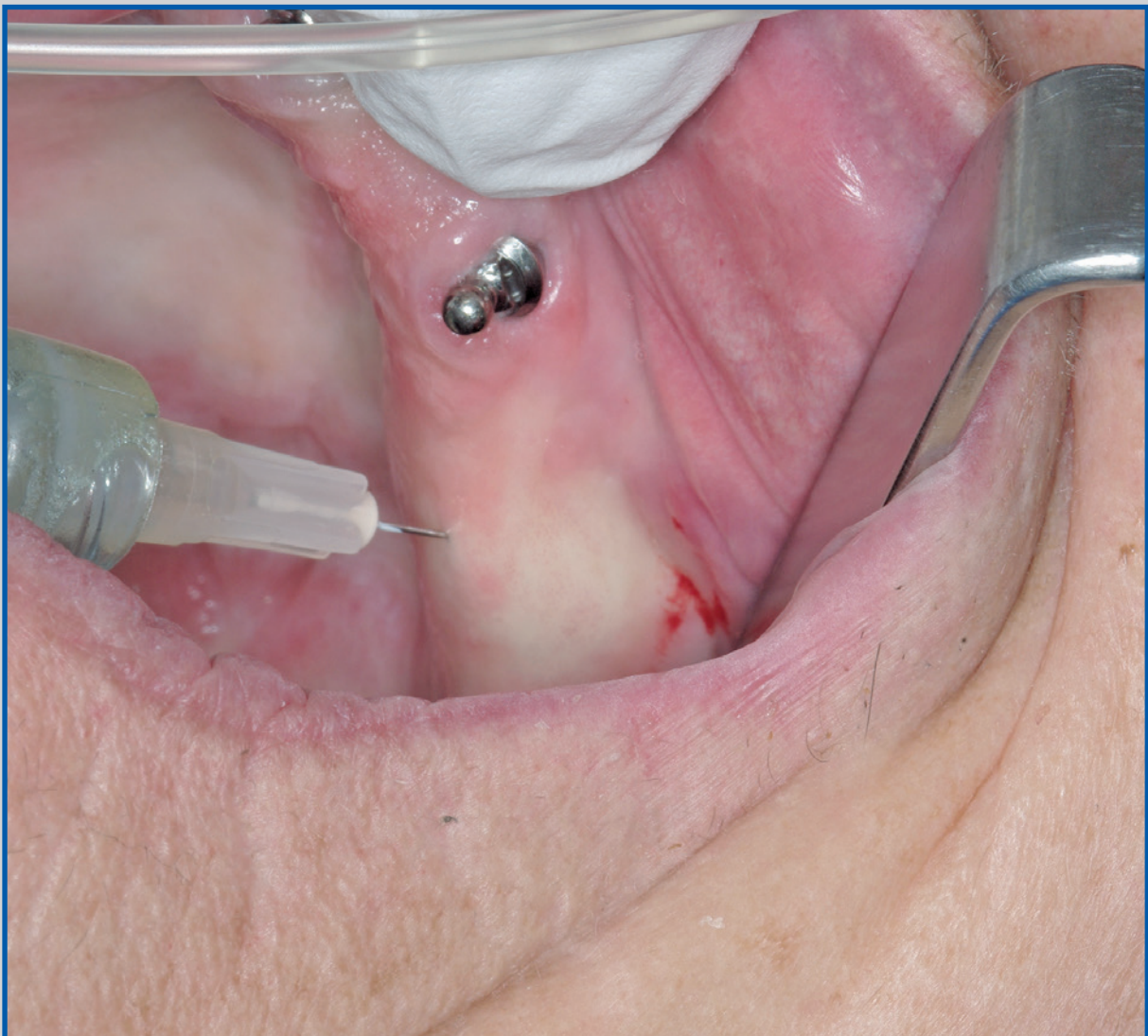

DENTALE IMPLANTOLOGIE & PARODONTOLOGIE



Sonderdruck aus DI 1/2020:

Sichere Schmerzausschaltung vor implantologischen Maßnahmen

Dr. med. dent. Heinz-Dieter Unger, Lothar Taubenheim

Sichere Schmerzausschaltung vor implantologischen Maßnahmen

Die Leitungs- und die Infiltrationsanästhesie substituieren

Der medizin-technische Fortschritt der letzten 30 Jahre hat in der zahnärztlichen Lokalanästhesie Möglichkeiten eröffnet, die für den Behandler markanten Nutzen und für den Patienten deutlich weniger Belastung beinhalten. Eine sichere Desensibilisierung des Bereichs, in den ein Implantat gesetzt werden soll, ist die Voraussetzung der Kooperationsbereitschaft des Patienten.

Neben den weltweit gelehrt und angewandten Methoden der Infiltrations- und der Leitungsanästhesie des N. alveolaris inferior hat die intraligamentäre Anästhesie (IL-A) – seit über 100 Jahren bekannt – für einige zahnärztliche Indikationen zunehmend Anwender gefunden:

Basisindikation der Einzelzahnanästhesie „IL-A“ ist die Extraktion einzelner Zähne, bei der diese Lokalanästhesie-Methode im direkten klinischen Vergleich mit der konventionellen Leitungs- und der Infiltrationsanästhesie Vorteile sowohl für den Behandler aber auch für den Patienten bietet [11]. Die Belastung für den Patienten ist signifikant niedriger durch punktgenaue Anästhesie, geringeren Anästhetikum-Bedarf und kürzere Anästhesiedauer [1, 2].

Sukzessive wurden auch andere Indikationen mit Blick auf die Möglichkeit der Anwendung der intraligamentären Anästhesie in klinischen Studien betrachtet:

Zahnerhaltende Maßnahmen – konservierende und restaurative – und auch endodontische Behandlungen sind durch primäre intraligamentäre Anästhesien uneingeschränkt schmerzfrei durchzuführen [3,7-9,20].

Das ins Ligamentum circulare injizierte Anästhetikum breitet sich in den desmodontalen Strukturen entlang der Zahnwurzel und zu einem größeren Teil intraossär aus (Abb. 1). Der Anästhesieeffekt des injizierten Anästhetikums beruht – ähnlich der Infiltrationsanästhesie – hauptsächlich auf der intraossären Ausbreitung [6, 17, 19]. Er tritt unverzüglich ein und ist ausreichend tief für alle genannten Indikationen.

Die Anästhesiedauer steht auch in Abhängigkeit vom injizierten Anästhetikum-Volumen und wird mit durchschnittlich 30 Minuten angegeben, bei einem injizierten Anästhetikum-Volumen von ~0,2 ml pro Injektionspunkt.

Grenzen der ILA

Die Grenzen der intraligamentären Anästhesie liegen im chirurgischen Bereich. Wegen der eng begrenzten Ausbreitung des injizierten Anästhetikums und der relativ kurzen Dauer der Anästhesie kann die IL-A die Anforderungen für extensive – lang dauernde und großflächige – chirurgische Eingriffe nicht erfüllen. Für implantologische Maßnahmen kann die intraligamentäre Anästhesie – bei Methoden-Beherrschung – uneingeschränkt angewandt werden.

Durch zusätzliche Injektionspunkte und die Erhöhung der Anzahl der intraligamentalen Injektionen ist es möglich, den Ausbreitungsraum der Analgesie zu vergrößern, sodass alle geplanten implantologischen Maßnahmen uneingeschränkt erfolgreich durchgeführt werden können.

Für ausgedehnte und länger dauernde dento-alveoläre chirurgische Eingriffe sollte die IL-A nicht gewählt werden [4,5,7].

Die Ergebnisse aktueller klinischer Studien [15,16,18] zur intraligamentären Anästhesie zeigen, dass auch chirurgische Eingriffe unter IL-A gemacht werden können, z. B. Reihenextraktionen im Unterkiefer-Seitenzahnbereich, Extraktionen retinierter Weisheitszähne oder angezeigte Osteotomien [15,16].

Die heute verfügbaren elektronisch gesteuerten Injektionssysteme, z. B. das STA-System (SingleTooth Anesthesia), eröffnen die Möglichkeit, mit gut kontrolliertem Druck – den anatomischen Gegebenheiten des Patienten individuell angepasst – intraligamentale Injektionen vorzunehmen (Abb. 2). Das Anästhetikum wird dabei minimalinvasiv injiziert, breitet sich im zahnumgebenden Gewebe

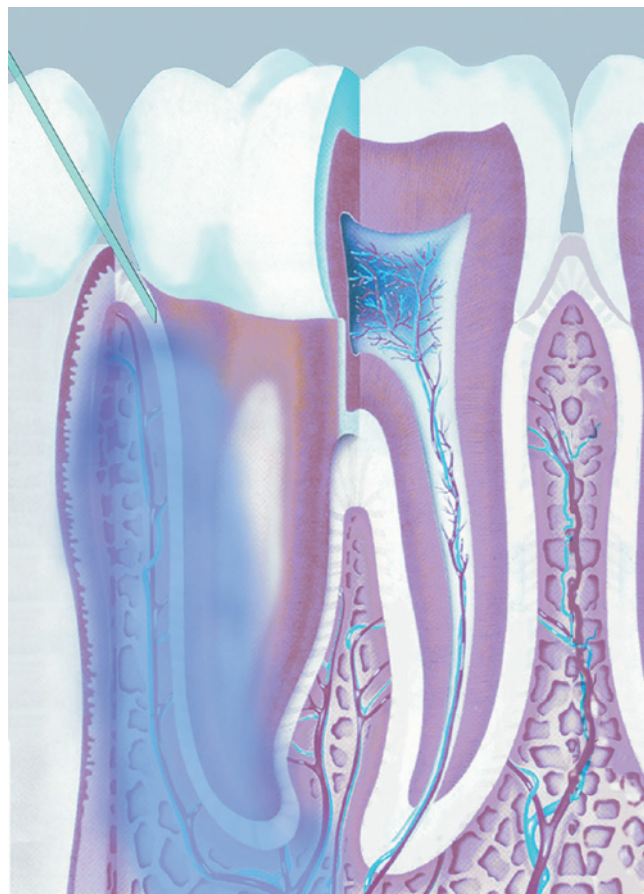


Abb. 1: Ausbreitung des intraligamentär injizierten Anästhetikums.

intraossär aus und desensibilisiert die im zahnumgebenden Knochen befindlichen Nervenendigungen.

Hypothese

Die Schmerzausschaltung vor implantologischen Maßnahmen ist eine Voraussetzung für die Kooperationsbereitschaft (Compliance) des Patienten. Im Unterkiefer-Seitenzahnbereich wird dazu eine Nervblock-Anästhesie gesetzt und im Oberkiefer- und Unterkiefer-Frontzahnbereich eine Infiltrationsanästhesie. Die Belastung der Patienten durch diese Lokalanästhesien ist beträchtlich durch das injizierte Anästhetikumvolumen und die Einschränkung von Artikulation und Mastikation über Stunden nach Abschluss der therapeutischen Maßnahmen.

Durch die Leitungs- und die Infiltrationsanästhesie wird auch der Alveolarknochen – und die dort verlaufenden Nervenstränge – vollständig desensibilisiert. Beim Setzen des Implantats kann es in seltenen Fällen zu einer Läsion kommen, ohne eine Reaktionsmöglichkeit des Patienten.

Bei der Installation des STA-Systems wurde die Hypothese aufgestellt, dass es mittels intraligamentaler Injektionen auch im Bereich der geplanten Implantationen möglich ist, eine ausreichende Analgesie zu erreichen und die Belastung des Patienten signifikant zu reduzieren.

Material und Methoden

Systematisch werden alle anästhetischen Maßnahmen, die im direkten Zusammenhang mit geplanten implantologischen Maßnahmen erfolgen, erfasst und in toto betrachtet.

Für die intraligamentalen Injektionen wird das STA-Injektionssystem mit dem systemadaptierten Kanülen-Handstück Wand festgelegt (Abb. 3). Die Kanülen haben einen Außendurchmesser von 0,3 mm, eine Länge von 12 mm und einen kurzen Anschliff nach Norm DIN EN ISO 7885:2010. Die klinische Anwendung dieses Injektionssystems wurde von Hochman et al. (2006, 2007) detailliert untersucht, beschrieben und publiziert [12-14].

Als Anästhetikum wurde das auch für die konventionellen Lokalanästhesie-Methoden Infiltrations- und Leitungsanästhesie applizierte Lokalanästhetikum 4%ige Articainhydrochlorid-Lösung mit Epinephrin (Adrenalin) 1:200.000 angewandt [10].

Damit das applizierte Anästhetikum punktgenau ins Gewebe diffundieren kann, wird die Kanüle des Wand-Handstückes in Höhe des Kieferkamms eingeführt, bis ein Kontakt mit dem Knochengewebe spürbar wird, etwa 1 bis 2, maximal 3 mm. Dabei ist darauf zu achten, dass die Schnittfläche der Nadel Richtung Knochen zeigt. Der Computer (des STA-Systems) beginnt dann zu „zählen“.

In der Regel wird – wie im Zahnkontakt bei der IL-A – der „grüne“, d. h. sichere Applikationsbereich erreicht.

Das zu desensibilisierende Areal ist mit einer Injektion von etwa 2 x 0,2 ml (ohne Latenz) so taub, dass die sich anschließenden implantologischen Maßnahmen ohne terminale Zusatzinjektionen durchgeführt werden können.

Gelingt das nicht, was nur äußerst selten vorkommt, ist terminal ein Zusatzdepot (mit dem STA-System) von ~0,2 ml zu setzen.

Auch bei einer sehr dicken Schleimhaut ist diese Injektion möglich. Es ist bei der Kanülenführung darauf zu achten, dass die Schnittfläche der Nadel Richtung Knochen zeigt und dort unter Kontakt vorsichtig aufgelegt wird. Eine sensible Kanülenführung ist sehr angezeigt.

Mit einem Einstich ist es möglich, ein Areal für mindesten zwei Implantate zu analgesieren.

Eine gleiche Vorgehensweise gilt für das Freilegen der Implantate.

Ergebnisse

Der weitaus größte Teil – fast alle –, der in den vergangenen 10 Jahren (seit Einführung des STA-Systems) in der Zahnarztpraxis Unger durchgeführten Implantationen erfolgten unter intraligamentärer Anästhesie mit dem STA-System.

Die durchgeführten Injektionen waren sicher und erfolgreich. Bei der Implantatsetzung wurde auf eine Leitungsanästhesie verzichtet. Dadurch war es möglich, durch die Beobachtung der Reaktionen des Patienten im kritischen Bereich des Nervus mandibularis, eine Verletzung des Nervs in 100% der Fälle zu vermeiden. Mittels des STA-Systems/The Wand kann man visuell die Ausbreitung des applizierten Anästhetikums im Gewebe verfolgen. Man sieht schön, wie vom Einstichgebiet fast auf Kieferkammmitte ein großes Areal anämisch wird (Abb. 5).

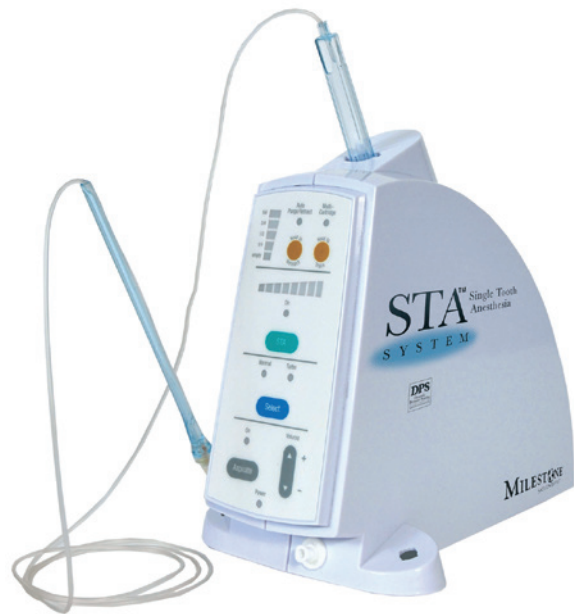

Abb. 2: Der bei der Anästhetikum-Injektion zu überwindende Gewebswiderstand kann mittels des STA-Systems präzise gemessen und der Injektionsdruck individuell angepasst werden.

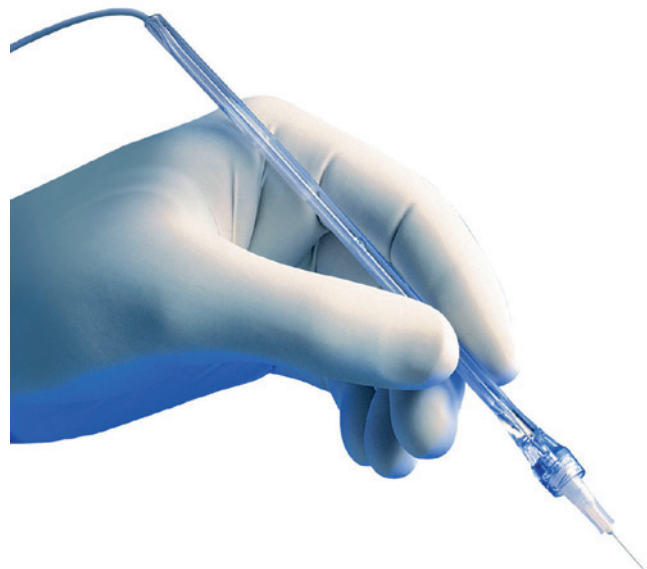

Abb. 3: Das Injektionshandstück Wand (Zauberstab) wird kaum als Spritze wahrgenommen.

Unter diesen idealen Möglichkeiten der Schmerzausschaltung war es auch möglich, nach chirurgischer Darstellung mittels Aufklappen einen ballonorientierten Sinuslift durchzuführen, dann die Implantate zu setzen und zu vernähen.

Diskussion

Die intraligamentäre Anästhesie – lege artis angewandt – ist den konventionellen Methoden der Lokalanästhesie bei fast allen zahnmedizinischen Indikationen – auch bei implantologischen Maßnahmen – und Patientengruppen (inkl. Risikopatienten) signifikant überlegen [7]. Die Grenzen dieser anwenderfreundlichen und patientenschonenden Methode der Schmerzausschaltung liegen im chirurgischen Bereich, wo die IL-A für länger dauernde und ausgedehnte dento-alveoläre chirurgische Eingriffe die Anforderungen nicht erfüllen kann. Für alle anderen Anwendungen – auch für implantologische – sollte sie als Basismethode der Lokalanästhesie in Betracht gezogen werden.

Sowohl elektronisch gesteuerte Injektionssysteme, z. B. das STA-System, als auch Dosierradspritzen sind zur Durchführung einer erfolgreichen intraligamentären Lokalanästhesie uneingeschränkt geeignet. Elektronisch gesteuerte Injektionssysteme offerieren dem behandelnden Zahnarzt eine sensible Injektionstechnik, die der Patient kaum wahrnimmt. Der Anwender der IL-A sollte die Vorzüge und Grenzen der genannten Injektionssysteme selbst erproben und abwägen [1,2].

Schlussfolgerungen

Die bei der Installation des STA-Systems aufgestellte Hypothese, dass es mittels intraligamentärer Injektionen auch im Bereich der ge-

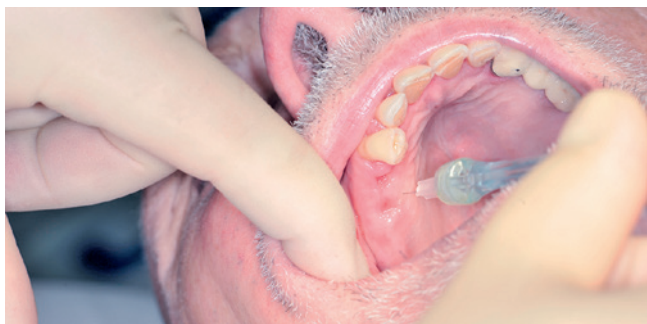

Abb. 4: Die Kanülenspitze wird in Höhe des Kieferkammes in die Gingiva eingeführt, bis ein Kontakt mit dem Knochengewebe spürbar wird. Im Einstichgebiet – fast auf Kieferkammmitte – wird ein großes Areal anämisch.

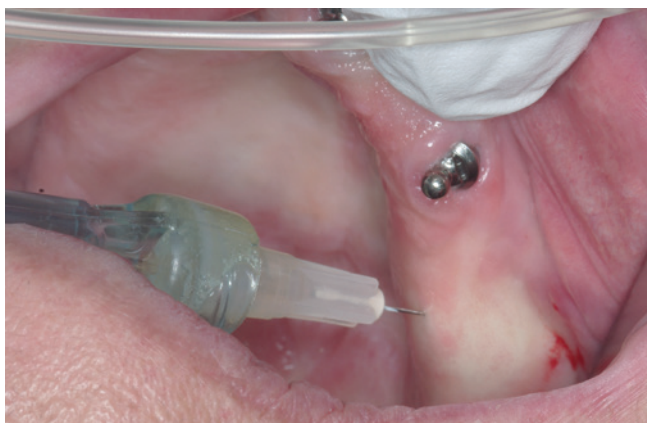

Abb. 5: Die Implantation erfolgt unter minimalinvasiver intraligamentärer Anästhesie – das Touchieren eines Nervs wird sicher vom Patienten gespürt, sodass bei Bedarf sofort reagiert werden kann.

planten Implantationen möglich ist, eine ausreichende Analgesie zu erreichen und die Belastung des Patienten signifikant zu reduzieren, wird bestätigt.

Die Anwendung des STA-Systems vor implantologischen Maßnahmen ist eine ganz tolle Sache. Wir schätzen es sehr, weil es den Behandler und auch den Patienten total entlastet. Man kann sicher sein, dass ohne Probleme auch eine aufwendigste Chirurgie – unter intraligamentärer Anästhesie mit dem STA-System – gemacht werden kann. ■

Literaturverzeichnis unter www.dimagazin-aktuell.de/literaturlisten

Bilder, soweit nicht anders deklariert:

Dr. med. dent. Heinz-Dieter Unger, Lothar Taubenheim,

Dr. med. dent. Heinz-Dieter Unger

- | | |
|-----------|--|
| 1978-1981 | Ausbildung zum Zahntechniker |
| 1981-1987 | Studium der Zahnheilkunde |
| 1987 | Eintritt in die Praxis Dr. Unger |
| 1989 | Weiterbildung zum Implantologen (BDIZ) |
| | Übernahme der Praxis Unger in Osnabrück |
| 1992 | Promotion an der Westfälischen Wilhelms-Universität Münster |
| 1993 | Weiterbildung zum Laserzahnarzt (DGL) an der University of San Francisco |
| 04/2018 | Aufgabe der aktiven Tätigkeit als Zahnarzt, weiterhin aber beratend für die Praxis Unger tätig |



Lothar Taubenheim

- | | |
|-------------|---|
| | Ausbildung zum Kaufmann (IHK) |
| 1965 | Abschluss der Ausbildung in Frankreich |
| 1965 - 1998 | Chemisch-pharmazeutische Industrie in diversen Funktionen und Verantwortungen |
| 1998 - 2012 | Dozent an der WAK - Westdeutsche Akademie für Kommunikation e.V., Köln |
- Medizinjournalist VMWJ mit den Schwerpunkten Schmerzausschaltung in der Zahnheilkunde und Relevanz des Patientenrechtgesetzes BGB § 630 e (1)
 - Fachreferent zur Thematik minimalinvasiver Schmerzausschaltung in der Zahnheilkunde bei zahnärztlichen Fortbildungsveranstaltungen
 - Zahlreiche Veröffentlichungen in Fachzeitschriften.



Dr. med. dent. Heinz-Dieter Unger

Kommenderiestr. 122 · 49080 Osnabrück
dr.hd.unger@unger-praxis.de

Lothar Taubenheim

Medizinjournalist VMWJ
Am Thieleshof 24 · 40699 Erkrath
LT.Lothar.Taubenheim@t-online.de